Tumores nerviosos del cuello

JJ Pessey
E Serrano
J Percodani

Resumen. – Los tumores nerviosos del cuello son tumores raros, que plantean, a menudo, problemas nosológicos y topográficos. El diagnóstico se ha beneficiado estos últimos años con los progresos de la inmunohistoquímica y las técnicas por imágenes.
Los tumores nerviosos del cuello comprenden, por una parte, los tumores desarrollados en los diferentes elementos nerviosos del cuello, y por la otra, los tumores de estructura nerviosa pero que no asientan habitualmente a nivel del cuello.
La diversidad de los términos encontrados impone una clasificación de estos tumores que se basa en elementos anatómicos y anatomopatológicos.
Resulta necesario distinguir:
— los tumores desarrollados a partir de los nervios periféricos, simpáticos o cerebrospinales: se trata, muy a menudo, de schwannomas benignos o malignos, neurofibromas o más raramente neuromas;
— los tumores desarrollados a partir de los ganglios simpáticos o cerebrospinales: ganglioneuromas benignos o malignos;
— los tumores desarrollados a partir de los paraganglios, es decir, de los derivados ectodérmicos de la cresta neural: paragangliomas branquiales. Desde el punto de vista topográfico, sólo se estudiarán los tumores cervicales puros, que asientan esencialmente en el eje vascular, excluyendo los tumores de la base del cráneo y los tumores raros del eje visceral, que son tratados en otro fascículo.

© 2000, Editions Scientifiques et Médicales Elsevier SAS, París. Todos los derechos reservados.

Reseña histórica

Los tumores nerviosos del cuello se conocen desde hace tiempo. En 1742, Haller descubre el corpúsculo carotídeo. En 1803, Rodier propone la denominación de neuroma para designar a los tumores desarrollados a partir de los nervios periféricos. En 1858, Virchow precisa el origen de estos tumores a partir de las diferentes estructuras del tejido nervioso. En 1880, Riegner describe el tumor del corpúsculo carotídeo como un cáncer vascular desarrollado a nivel de la bifurcación carotídea. Realiza la primera operación quirúrgica en estos tumores. En 1882, von Recklinghausen describe la enfermedad que lleva su nombre, que asocia tumores cutáneos y tumores de los nervios periféricos. En 1891, Marchand identifica el paraganglioma. Ritter, en 1899, publica la primera observación de schwannoma del cuello, con la denominación de fibroma. En 1908, Verocay propone la denominación de neurinoma y da una descripción histológica precisa. En 1935, Stout propone la denominación de neurilemoma, designando los tumores de origen neuroectodérmico.

Desde entonces, las publicaciones no han cesado de aportar nuevos casos a la literatura, complicando a veces la nosología de estos tumores.

Jean-Jacques Pessey : *Professeur des Universités, ORL des Hôpitaux, service ORL et chirurgie cervicofaciale.*
Elie Serrano : *Professeur des Universités, ORL des Hôpitaux.*
Josiane Percodani : *Interne des Hôpitaux.*
CHU Rangueil, 1, avenue Jean-Poulhès, 31054 Toulouse cedex.

Tumores nerviosos del cuello (excluyendo los paragangliomas)

ANATOMÍA

Los tumores nerviosos del cuello se desarrollan a partir de grandes troncos nerviosos: IX, X, XI esencialmente, XII, simpático, plexo cervical y plexo braquial. Estos tumores pueden también desarrollarse a partir de una red nerviosa procedente de estos nervios.

Los tumores nerviosos ganglionares del cuello nacen esencialmente a partir del ganglio simpático cervical superior.

La distribución topográfica de estos tumores nerviosos está dominada, sobre todo, por la localización parafaríngea, y más especialmente por el espacio retroestiloideo, todavía denominado espacio infraparotídeo posterior.

Este espacio comprende el eje carotídeo, la vena yugular interna, los nervios mixtos (IX, X, XI, XII, simpático cervical). Contiene también los elementos paraganglionares satélites de la vena yugular interna, del eje carotídeo y del nervio neumogástrico, así como el ganglio cervical superior del simpático. Esta verdadera concentración nerviosa explica la frecuencia de tumores nerviosos localizados en el nivel superior del cuello.

Se encuentran luego, por orden de frecuencia, las localizaciones laterocervicales (los tumores neurógenos se desarrollan entonces en el tronco del neumogástrico, del simpático cervical o las ramas del plexo cervical) y supra-claviculares (a partir del plexo braquial o de una de sus ramas).

Los schwannomas de las glándulas salivales son excepcionales, y simulan una lesión metastásica. Se localizan esen-

cialmente en la glándula parótida y se desarrollan a partir de una rama periférica del nervio facial. Los tumores nerviosos de la región submaxilar son excepcionales [15, 64, 65].

CLASIFICACIÓN [25, 41, 42]

Según Masson, 3 regiones del ectodermo originan tejido nervioso:

— la placa neural, que origina el sistema nervioso central;

— la cresta neural, cuyas células dan origen a las células sensoriales, los nervios periféricos, las neuronas simpáticas y los paraganglios;

— las placodas sensoriales.

Los autores siguen la clasificación de tumores nerviosos indicada en el cuadro I.

Para los tumores del sistema simpático, la clasificación depende del grado de diferenciación de los neuroblastos *(cuadro II)*.

ANATOMOPATOLOGÍA [25, 41, 42, 43, 62, 80]

Los progresos recientes de la inmunohistoquímica han permitido un enfoque diagnóstico más preciso de los tumores nerviosos, completando así las descripciones anatomopatológicas descritas inicialmente por Masson, Verocay y Antoni.

Schwannomas

Aún llamados neurilemomas (Stout) o neurinomas (Verocay), los schwannomas son tumores benignos de origen neurectodérmico, compuestos exclusivamente por células de Schwann diferenciadas.

Macroscópicamente

Se trata de tumores bien encapsulados, esféricos u ovales, de consistencia a veces dura o fibrosa, a veces blanda, renitente, incluso quística. El contenido es a veces denso, más o menos fibroso, a veces de aspecto mixoide o incluso líquido.

Microscópicamente

Se distinguen 2 tipos histológicos desde la descripción de Antoni.

• *Tipo A*

El tejido tumoral está constituido por células fusiformes, con disposición de núcleos en empalizada. Las zonas nucleares alternan con las zonas anucleadas y se reúnen por anastomosis citoplasmáticas, recubiertas de sustancia colágena. Los vasos son numerosos, periféricos. La cápsula es gruesa y presenta una hialinosis importante. El conjunto del tejido tumoral tiene un aspecto fasciculado; las células están agrupadas en haces entrecruzados, o turbulentos, constituyendo los cuerpos de Verocay.

• *Tipo B*

Las células son ovales, y relativamente menos numerosas. Los elementos tumorales toman un aspecto mixomatoso y reticular. Los núcleos son polimorfos, picnóticos, y las células más pequeñas están diseminadas en un gel mixoide.

Para Antoni, el tipo B correspondería a un estado evolutivo avanzado, donde las modificaciones histológicas estarían relacionadas con las alteraciones vasculares intratumorales, con un potencial evolutivo mayor.

Los schwannomas malignos, excepcionales, presentan aspectos histológicos diferentes: aspecto seudosarcomatoso, de carcinoma epidermoide con células fusiformes, de schwannoma de tipo A con actividad intensa y atipias citonucleares.

Cuadro I. – Clasificación de los tumores nerviosos.

Tumores de los nervios periféricos

— A partir de las células de Schwann →	Schwannomas
— A partir de células de la vaina perineural →	Neurofibromas
— A partir de las células de la vaina de Schwann + neuronas →	Neuromas traumáticos

Tumores de los ganglios

— A partir de los neuroblastos no diferenciados →	Neuroblastomas
— A partir de células ganglionares simpáticas →	Ganglioneuromas (o simpatomas adultos de Masson)
— Tumores intermedios →	Ganglioneuroblastomas

Cuadro II. – Clasificación de los tumores del sistema simpático (según Leroux-Robert y De Brux).

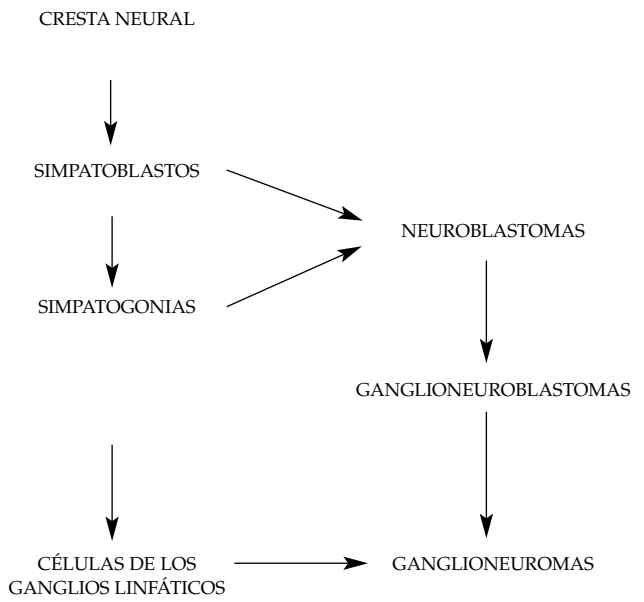

Neurofibromas

Son tumores neurógenos, que se desarrollan a partir de células de Schwann, de células perineurales y que presentan un contingente fibroblástico. Los diferentes orígenes celulares de estos tumores explican la capacidad de transformación maligna de los neurofibromas. Masson distingue microscópicamente 2 aspectos diferentes.

Neurofibromas encapsulados

Están constituidos por una proliferación del sincitio schwanniano en una estructura fibrilar abundante. Existe un edema intratumoral importante, sin destrucción de las fibras nerviosas y con preservación relativa de la integridad del tronco nervioso, lo que facilitaría la exéresis.

Neurofibromas difusos o plexiformes

Se localizan esencialmente sobre las pequeñas ramas. Corresponden a una proliferación de los diferentes tipos celulares ya citados, cuya intrincación toma un aspecto plexiforme.

Macroscópicamente, el tronco nervioso está encerrado en el tejido tumoral, y este tumor está a menudo asociado a un tumor neurofibromatoso profundo, de tipo encapsulado, denominado «tumor real» y con localización en la región cervical o el mediastino.

Estos neurofibromas no coexisten obligatoriamente con la enfermedad de von Recklinghausen, pero el riesgo de malignización sarcomatosa es propio de esta enfermedad. Los neurofibrosarcomas se traducen por masas tumorales que aumentan rápidamente, con nódulos metastásicos cada vez más próximos a los centros nerviosos, y una diseminación metastásica visceral de mal pronóstico.

Las células de Schwann en las neurofibromatosis son diferentes de las células de Schwann normales, por su carácter angiogénico que le confiere un potencial preneoplásico.

Neuromas traumáticos

Son seudotumores nodulares, que se desarrollan en el extremo proximal de un nervio seccionado o traumático. Están vinculados a una regeneración anómala de una red nerviosa traumática. Se presentan en forma de pequeños nódulos engastados muy a menudo en una cicatriz. Histológicamente, el neuroma aparece como una masa de filamentos nerviosos, entremezclados dentro de una proliferación anárquica de células de Schwann. Las fibras nerviosas se pierden en un tejido fibroblástico abundante.

Ganglioneuromas

Se trata de tumores desarrollados esencialmente a partir de células ganglionares del sistema simpático, bien diferenciadas. A nivel del cuello, estos ganglioneuromas simpáticos toman también el nombre de simpatomas. Son tumores encapsulados, de color blanco amarillento, de tamaño variable. Desde el punto de vista microscópico, se encuentran grandes células simpáticas, con un citoplasma abundante, llamado cuerpo de Nissl. Estas células están encerradas en un tejido fibroso y fibras de Schwann. Estos ganglioneuromas constituyen la forma más diferenciada de tumores simpáticos y son siempre benignos.

Neuroblastomas

Se trata de tumores desarrollados a partir de simpatoblastos y de simpatogonias, células madre simpáticas. Se trata de una proliferación maligna de células neuronales inmaduras. Macroscópicamente, el tumor está lobulado, encapsulado, con grandes zonas de necrosis hemorrágica y de calcificaciones. Microscópicamente, se observan grandes trabéculas celulares malignas, divididas por tractos fibrosos, a veces, con un aspecto celular y en roseta, característico, pero inconstante. Masson distingue 2 formas: los simpatogoniomas y los simpatoblastomas, formas actualmente agrupadas bajo el término de neuroblastoma.

Ganglioneuroblastomas

Se trata de tumores intermedios, tanto en el plano de la malignidad, como en el de la diferenciación celular, entre los neuroblastomas y los ganglioneuromas. Estos tumores se observan raramente en el cuello [3].

IMMUNOHISTOQUÍMICA [2, 9, 17, 21, 27, 30, 33, 59, 66, 70, 77, 80, 81]

La inmunohistoquímica consiste en el descubrimiento de la presencia o no de diferentes proteínas específicas del tejido nervioso por medio de sus anticuerpos.

— *La proteína S 100*, identifica la célula de Schwann y es así un marcador, aunque no específico, de células nerviosas. La subunidad alfa de la proteína S 100 sería más específica de los schwannomas malignos y de los neurofibromas en vías de malignización.

— *El factor de crecimiento nervioso* (NGF): se han encontrado receptores para el NGF en los schwannomas malignos y en los tumores nerviosos benignos, mientras que están ausentes en los nervios periféricos normales. Estos receptores están también presentes en el tejido perineural de los neuromas traumáticos.

— MBP *(myelin basic protein)*: gran inmunorreactividad en los neuromas traumáticos.

— Leu-7 *(myelin associated glicoprotein)*: el anticuerpo anti-Leu-7 reaccionaría exclusivamente con las células de los tumores nerviosos benignos.

— EMA *(epithelial membrane antigen):* una inmunorreactividad EMA ha sido encontrada para las células perineurales, la cápsula de los schwannomas y los neuromas traumáticos. Ninguna reactividad ha sido descrita en los neurofibromas o los schwannomas malignos.

— NSE *(neuronal specific enolase)*: es un buen marcador de la célula nerviosa, pero el anticuerpo anti-NSE reacciona igualmente con células normales muy diversas, que hacen de éste un marcador poco específico.

Otros marcadores proteicos son todavía menos específicos: anticuerpos anticromogranina, anticuerpos antineurofilamento, anticuerpos anti - GFAP *(glial-fibrillary acidic protein)*.

Lesser utiliza un anticuerpo monoclonal Ki-57, que permitiría clasificar los schwannomas en diversos tipos de evolución diferente y determinar así su grado de crecimiento [44].

CLÍNICA

Generalidades

Schwannomas [8, 11, 22, 29, 55, 64, 78]

Los schwannomas de la cabeza y del cuello son tumores relativamente poco frecuentes, que constituyen el 25 % de la totalidad de los schwannomas observados en el organismo, pero con una fuerte proporción de tumores del VIII. Los schwannomas se observan a todas las edades; la edad predominante es alrededor de los 40 años. Se caracterizan por una evolución lenta, una muy baja actividad de crecimiento, y una malignización excepcional. El schwannoma se desarrolla preferentemente en el espacio retroestiloideo, donde representa aproximadamente el 20 % de los tumores parafaríngeos.

La extensión de estos schwannomas a la base del cráneo, con posibilidad de desarrollo sobre la región endocraneal, explica fácilmente el interés del diagnóstico por imágenes preoperatorio.

La malignización de los schwannomas es excepcional y es apreciada de forma variable según los autores (1,5 al 10 %). Los schwannomas malignos se encuentran preferentemente en la evolución de una neurofibromatosis de von Recklinghausen (del 26 al 70 % según los autores). Para André y Guerrier, la malignización de un schwannoma primitivamente benigno no es admitida. Los schwannomas serían benignos o malignos desde su origen [24].

La evolución de los schwannomas sería tanto más importante cuanto más joven es la persona.

Desaulty encuentra un plazo medio de 4 años y medio, entre el primer síntoma y el diagnóstico, en una serie de 80 neurinomas de la cabeza y del cuello. Los factores que influyen clásicamente en la evolución son el tipo histológico (tipo B de Antoni) y la edad. Por otro lado, los schwannomas cervicales presentarían una evolución tumoral más importante, con un plazo medio de evolución clínica inferior a 6 meses en la serie de Desaulty. No obstante, se conocen variaciones inesperadas del grado de crecimiento en un mismo sujeto; la influencia hormonal está a veces involucrada [14].

Los schwannomas malignos son rápidamente recidivantes y de pronóstico extremadamente desfavorable [4].

Neurofibromas [18, 26, 30, 63]

Los neurofibromas pueden integrarse en el cuadro de una neurofibromatosis de von Recklinghausen. Forma parte de las facomatosis, grupo de afecciones hereditarias y familiares, caracterizadas por la presencia de tumores y de malformaciones congénitas, generalmente múltiples, traduciendo una anomalía a menudo genética del desarrollo embrionario. Afectan principalmente a las estructuras de origen ectodérmico, así como a sus vasos (piel y sistema nervioso). La enfermedad de von Recklinghausen es una enfermedad autosómica dominante, caracterizada por una anomalía del cromosoma 17. Se distinguen clínicamente las formas periféricas y las formas centrales. Las manifestaciones de una o de otra están raramente asociadas en el mismo enfermo. En cambio, las 2 variantes afectan indistintamente a los miembros de una misma familia.

— Las formas periféricas *(neurofibromatosis de tipo I)*, se caracterizan por la presencia de neurofibromas únicos o múltiples, específicos de la enfermedad, asociados a manchas pigmentarias cutáneas (manchas café con leche) y a tumores cutáneos diseminados. Los feocromocitomas no son raros en esta enfermedad. Debe temerse la transformación sarcomatosa en el 6 al 16 % de los casos.

— Las formas centrales *(neurofibromatosis de tipo 2)* asocian tumores nerviosos intracraneales y tumores nerviosos del sistema nervioso periférico. Estos tumores son de origen muy variado: glioma, meningioma, schwannoma, neurofibroma. Estas formas se caracterizan por su pronóstico más severo. Los neurofibromas son más raros que los schwannomas y constituyen aproximadamente el 5 % de los tumores parafaríngeos [29].

Neuromas traumáticos [2, 5, 23, 52, 65]

Son tumores raros, benignos, de instauración progresiva, generalmente superficiales, que aparecen después de un traumatismo o de un acto quirúrgico. Su pronóstico es benigno.

Tumores del sistema simpático [25, 41]

Se trata de tumores esencialmente desarrollados en el espacio retroestiloideo. Los ganglioneuromas se ven a cualquier edad, principalmente entre los 20 y los 40 años, y también en el niño.

Los ganglioneuroblastomas se observan raramente a nivel del cuello y son de pronóstico intermedio. El pronóstico de los tumores del sistema nervioso simpático depende del grado de maduración de las células neuroblásticas [3].

■ *Sintomatología*

La sintomatología y el examen clínico son variables según la localización y el volumen del tumor, y no su naturaleza.

Tumores parafaríngeos [24, 53, 73]

- *Tumores del espacio retroestiloideo*

Asintomáticos muy a menudo, su volumen puede provocar con el tiempo una sensación de cuerpo extraño faríngeo, con molestia a la deglución o modificación de la voz. En muchos casos, su descubrimiento es fortuito, en el transcurso de un examen de la cavidad bucal. Existe un abombamiento de la pared faríngea lateral, que eleva el pilar posterior, desplaza la amígdala por delante y hacia adentro. El tacto faríngeo aprecia la consistencia del tumor y muestra su continuidad con la región retro-ángulo-maxilar.

La lentitud de la evolución de los tumores nerviosos y el relativo respeto de las fibras del tronco a partir del cual se desarrollan explican la rareza de las deficiencias neurológicas.

La lesión del velo del paladar, un signo del telón, son difíciles de interpretar en razón de la deformación parietal. La existencia de una deficiencia puede resultar de la compresión del nervio por un tumor desarrollado sobre un tronco vecino, y las parálisis se revelan a menudo después de la exéresis tumoral, incluso si no se ha tenido la impresión de lesionar un elemento nervioso.

El signo de Claude Bernard-Horner debe ser investigado con cuidado, pues su asociación con un tumor del espacio retroestiloideo en un adulto joven debe hacer sospechar un ganglioneuroma.

A veces, una sintomatología dolorosa puede hacer temer un schwannoma maligno. El diagnóstico diferencial se plantea con otros tipos de tumores parafaríngeos.

- *Tumores del espacio retrofaríngeo*

Los tumores nerviosos retrofaríngeos son raros y se manifiestan por la aparición muy progresiva de alteraciones funcionales diversas: obstrucción nasal, molestia respiratoria, voz nasal, obstrucción tubárica, disfagia.

La exploración de la pared posterior de la faringe muestra un abombamiento paramediano, con una mucosa normal. La palpación aprecia la consistencia y la movilidad del tumor.

El diagnóstico diferencial se plantea con la protuberancia de un osteofito vertebral que puede, por su dureza, simular un tumor, pero se pone fácilmente en evidencia mediante las técnicas por imágenes. Se descartará, sobre todo, una extensión orofaríngea de un carcinoma epidermoide de la pared posterior de la faringe.

- *Tumores del espacio preestiloideo*

Los tumores nerviosos de ese espacio son esencialmente los schwannomas, que se manifiestan por alteraciones funcionales diversas, ya descritas, y a menudo antiguas.

El examen intraoral encuentra un desplazamiento del compartimento amigdalino hacia adentro y hacia abajo, con un pilar anterior ensanchado. El diagnóstico diferencial se plantea con los tumores salivales, infinitamente más frecuentes [15].

Tumores laterocervicales

Se confunden a menudo con una adenopatía y su manifestación clínica es esencialmente externa. La tumefacción laterocervical crónica resume la sintomatología; los signos de compresión visceral aparecen tardíamente, con el aumento de volumen del tumor.

La tumefacción es profunda, firme, indolora, de forma extendida en el eje del nervio afectado, móvil en el sentido transversal de este eje. El diagnóstico diferencial se plantea con las adenopatías cervicales y los quistes congénitos laterocervicales.

Tumores supraclaviculares [45, 61]

Los tumores nerviosos del plexo braquial y cervical son raros; están representados esencialmente por los schwannomas benignos. Los schwannomas malignos del plexo braquial son excepcionales. Se trata de tumores, por regla general, únicos, de localización supraclavicular baja y posterior, rechazando el esternocleidomastoideo hacia afuera y hacia delante. Estos tumores se caracterizan por dolores espontáneos permanentes o paroxísticos, localizados en el tumor o irradiando a lo largo del trayecto del nervio, permitiendo la identificación del nervio afectado. A veces, solamente existe la irradiación. La palpación del tumor, la movilización del hombro o de la cabeza desencadena o agrava la sintomatología dolorosa.

EXÁMENES COMPLEMENTARIOS

Tomografía computarizada (TC) y resonancia magnética (RM)

Su desarrollo ha desplazado las exploraciones radiológicas clásicas y a las tomografías en la exploración de los tumores nerviosos cervicales. Si la TC permite un mejor estudio de la extensión ósea, la RM es superior al escáner gracias a su muy buena resolución de densidad y a sus posibilidades de diferenciación tisular. La exploración radiológica permite determinar la topografía exacta del tumor y sus relaciones con los órganos adyacentes [12, 75].

La TC localiza los procesos expansivos bien delimitados, encapsulados, de aspecto isodenso al músculo, con una captación de contraste importante y homogénea después de la inyección del producto de contraste.

Con la RM se encuentra, en T_1, una lesión isointensa al músculo, que resulta hiperintensa en modo T2. Se constata también una hiperseñal intensa después de la inyección de gadolinio. Sin embargo, es imposible correlacionar los aspectos de RM con los resultados de la microscopia electrónica (Antoni A, Antoni B). La RM permite, en algunos casos, determinar la situación del nervio con respecto a la lesión. Se sitúa en la periferia de la lesión en los schwannomas, mientras que está en el centro de la lesión en los neurofibromas [6, 67, 76].

Arteriografía diagnóstica

No es habitualmente indispensable en los tumores nerviosos cervicales, pero está indicada cuando persiste la duda con un tumor glómico. Los aspectos angiográficos muestran tumores moderadamente vascularizados, con una neovascularización tumoral de vasos tortuosos, algunas captaciones de contraste desparramadas difusas. No existe shunt arteriovenoso o de retención vascular [1].

La embolización preoperatoria no es habitual, aunque estos tumores presentan un cierto componente vascular; a veces ha sido utilizada [10].

Punción citológica con aguja fina

Es de realización fácil sobre un tumor cervical palpable. Algunos equipos subrayan la especificidad diagnóstica, en particular para los ganglioneuroblastomas [37]. La sensibilidad de este examen puede ser aumentada por el control ecográfico o tomográfico.

TRATAMIENTO

El tratamiento de los tumores nerviosos del cuello es quirúrgico. La radioterapia se reserva como complemento de la cirugía en las formas malignas [5, 29]. La quimioterapia, en estas formas, es similar a la de los sarcomas [7, 32]. Si las circunstancias lo permiten, resulta preferible abstenerse de cualquier intervención quirúrgica ante un tumor nervioso que entre en el cuadro de una enfermedad de von Recklinghausen. En efecto, el traumatismo quirúrgico desencadena, a menudo, el desarrollo de tumores hasta entonces latentes y aumenta de forma significativa los riesgos de malignización. La búsqueda de otros signos de la enfermedad debe ser sistemática ante toda sospecha de tumor nervioso cervical.

Fuera de este cuadro nosológico preciso, se admite la exéresis quirúrgica de estos tumores. Sin embargo, debe subrayarse la frecuencia de las secuelas neurológicas a pesar de una exéresis intracapsular del tumor con preservación de la continuidad nerviosa, en particular en caso de schwannoma, donde el desarrollo tumoral se hace lateralmente con respecto al tronco del nervio [31, 50].

— *La cervicotomía lateral* permite la exéresis de tumores cervicales y parafaríngeos.

— *La vía transvelofaríngea*, indicada por algunos en la exéresis de tumores de pequeño volumen del espacio paraamigdalino, reconoce no obstante algunos límites, relacionados esencialmente con la estrechez del campo quirúrgico. Este acceso puede eventualmente discutirse como complemento de una vía externa.

— *La vía cervicotransfaríngea* con sección media de la mandíbula, propuesta por Biller, permite una amplia exposición de la fosa pterigomaxilar y un control fácil del eje carotídeo. Esta vía transmandibular puede ser asociada a una parotidectomía realizando una cervicotomía parotidotransmandibular, que permite el acceso al mismo tiempo del espacio retroestiloideo y de la fosa infraesfenotemporal. Esta vía de acceso combinada permite el control progresivo de la parte alta de los espacios parafaríngeos [14, 69].

Tumores nerviosos cervicales paraganglionares

GENERALIDADES

Anatomía [28, 43]

Los paragangliomas cervicales son tumores muy vascularizados, desarrollados a partir del tejido paraganglionar normal del cuello; su distribución topográfica se hace a 3 niveles esenciales:

— la región intercarotídea;

— la región yugulotimpánica;

— la región vagal.

Otras localizaciones son más infrecuentes: laringe, nasofaringe, fosas nasales, órbita.

A veces, los paragangliomas pueden desarrollarse en localizaciones aberrantes (en donde no existe tejido paraganglionar normal): paladar blando, seno cavernoso, tiroides.

El tejido paraganglionar tiene como origen embrionario las células ectodérmicas de la cresta neural. Es funcional desde el final del 4º mes de vida embrionaria.

Clasificación [39, 43]

Clásicamente, se distinguían los paragangliomas cromafines y no cromafines, según su afinidad por la tinción de Henle con sales de cromo. Actualmente, se utiliza una clasificación puramente topográfica. Distingue los paragangliomas branquioméricos y metaméricos.

Los paragangliomas branquioméricos: su localización, cervicocefálica está estrechamente relacionada con el desarrollo de los arcos branquiales. Corresponden a los paragangliomas «no cromafines». Un paraganglioma branquial, identificado topográficamente, será denominado según el caso, paraganglioma timpánico, yugular, carotídeo o vagal.

Los paragangliomas metaméricos: se localizan a nivel de las metámeras espinales, torácicas y abdominales. Corresponden muy a menudo a los paragangliomas «cromafines».

Fisiología [39, 43, 60]

El papel fisiológico ha sido demostrado sobre todo para los paraganglios carotídeos. Es doble:

— *quimiorrecepción*: sensibilidad a la hipoxia, la hipercapnia y la acidosis de la sangre arterial;

— *barorrecepción*.

Las células de los paraganglios sintetizan y excretan aminas biógenas.

Relaciones con el sistema APUD

La cresta neural origina 3 grupos de células mesenquimatosas, ectomesenquimatosas y ectodérmicas.

El sistema APUD *(amine precursor uptake decarboxylation)* de Pearse representa el conjunto de células excretoras derivadas de la cresta neural. Agrupa las células ectomesenquimatosas y ectodérmicas.

Las células de los paragangliomas (que son las células ectodérmicas) pertenecen así al sistema APUD [51].

ANATOMOPATOLOGÍA [43, 46, 48, 60]

Aspectos macroscópicos

Los paragangliomas tienen en principio un aspecto característico de tumor bien circunscrito (más que encapsulado), muy a menudo lobulado, de tamaño variable, de color pardo o púrpura, de consistencia firme.

El corte de sección muestra una discreta lobulación. Se encuentran, a veces, dentro del tumor, vasos de luz reducida y filamentos nerviosos.

Aspectos microscópicos

La arquitectura tumoral es similar a la de un paraganglioma. En efecto, las formas bien diferenciadas se caracterizan por una organización lobular. Estos lóbulos están ellos mismos constituidos por acúmulos celulares rodeados de un ribete reticulínico que los separa de numerosos capilares. Se describen 2 tipos celulares.

Células principales o de tipo I u oscuras

Son las más numerosas. Poseen un citoplasma eosinófilo, finamente granuloso y un núcleo nucleolado. En sus organelas, se observa una gran cantidad de mitocondrias, un aparato de Golgi bien desarrollado y numerosos gránulos neurosecretores con centro denso, osmiófilo, repartidos de forma desordenada dentro del citoplasma.

Células sustentaculares o de tipo II o claras

Son menos numerosas (a veces difíciles de poner en evidencia por su rareza dentro del tumor) y son visibles sólo en las formas bien diferenciadas. Se localizan en la periferia de los lóbulos y se mantienen en contacto con las células principales por medio de desmosomas.

El estroma está constituido por una rica red vascular, muy a menudo de tipo capilar. Alrededor de los vasos se distingue un importante manguito fibroso formado esencialmente por colágeno.

Caracterización histoquímica

Varios métodos de caracterización de las aminas biógenas pueden ser utilizados.

— La *cromafinidad*: es una reacción de oxidación que comporta la precipitación de las catecolaminas en presencia de sales de cromo (técnica de Henle). El resultado de esta reacción ha sido la base de la distinción entre paragangliomas cromafines y no cromafines, pero es poco sensible, pues las células de los paragangliomas no cromafines elaboran aminas biógenas. Esta distinción no puede utilizarse actualmente como base de una clasificación de los paragangliomas.

Otras técnicas mucho más sensibles permiten objetivar la presencia de aminas biógenas dentro de los paragangliomas.

— La *fluorescencia* inducida por los vapores de formol: método muy sensible, pero que necesita un material congelado desde el principio. No se utiliza casi nunca.

— *Estudios asociados*: utilizan determinaciones bioquímicas, la histoquímica ultraestructural y la inmunocitoquímica para detectar las enzimas implicadas en la síntesis de las catecolaminas.

En la práctica corriente, dos reacciones se utilizan para caracterizar las catecolaminas en un material fijado con formol o líquido de Bouin:

— la reacción de argentafinidad: visualiza las células que contienen serotonina o noradrenalina;

— la reacción de argirofilia: es la más utilizada; objetiva la capacidad de fijación de los iones argénticos a nivel de la célula después de la adición de agentes reductores exógenos.

Diagnóstico diferencial histológico

Resulta necesario insistir sobre la necesidad de una fijación correcta (líquido de Bouin o formol al 10 %). En realidad, el diagnóstico histológico sólo se plantea ante los aspectos particulares del paraganglioma (reestructuraciones fibrosas importantes, inflexión fusiforme de las células tumorales, aspecto congestivo de los capilares del estroma). Se puede discutir el diagnóstico con:

— tumores carcinoides (a nivel de la laringe);

— sarcoma alveolar de partes blandas;

— tumor de células granulosas.

Problema de la malignidad [19, 43, 47]

Estos tumores son muy a menudo benignos y de crecimiento lento. Pero han sido descritas formas malignas. Su frecuencia es apreciada de distinta manera en la literatura: existe, según las series, cualquiera que sea la edad, un porcentaje de malignidad que varía del 2 al 10 %. Esta diferencia importante de apreciación de la malignidad se debe al hecho de que no parece existir un criterio anatomopatológico estricto que permita concluir la naturaleza benigna o maligna; el polimorfismo celular y la hipercromasia nuclear no pueden constituir un elemento en favor de la malignidad, pues pueden observarse igualmente en los tumores benignos.

Parecen elementos de mayor valor:

— un número de mitosis elevado, sobre todo si son anormales;

— la presencia de focos de necrosis en gran número;

— sobre todo, las invasiones vasculares y perinerviosas, que parecen ser el criterio más unánimemente reconocido.

En realidad, algunos autores sólo hablan de malignidad cuando existe una metástasis ganglionar o visceral.

CLÍNICA [38, 39, 43, 60, 71, 79]

Epidemiología [20, 39, 58, 72]

Los paragangliomas son tumores raros; su frecuencia está estimada en el 0,012 % de los tumores de la cabeza y del cuello. No existe distribución racial o geográfica. Saldana [57] ha mostrado que las poblaciones que viven en grandes altitudes en los Andes peruanos (2 500 a 4 500 m) presentan 10 veces más de paragangliomas carotídeos que aquellos que viven a nivel del mar. La hipoxia podría ser responsable de una hiperplasia pretumoral de los paragangliomas carotídeos. Pero no se explica por qué sólo el tejido quimiorreceptor carotídeo está afectado.

Los paragangliomas carotídeos afectan con una frecuencia igual al hombre y a la mujer; sin embargo, en las localizaciones vagales y yugulotimpánicas, las mujeres están más afectadas que los hombres (3 hombres por 4 mujeres, es decir, el 70 % de mujeres), pero no existe relación con la actividad hormonal.

La edad de descubrimiento se sitúa entre los 30 y los 60 años. Las formas pediátricas son raras.

Una incidencia familiar puede encontrarse en el 7 al 12 % de los casos. Una transmisión autosómica dominante de penetrancia fuerte y expresividad variable ha sido señalada por algunos autores. Las formas familiares presentan dos características:

— frecuencia de multifocalidad (el carácter multifocal se encuentra en el 10 % de los pacientes que padecen paragangliomas; su frecuencia es de alrededor del 35 % si se consideran solamente los casos familiares);

— predominancia de tumores del corpúsculo carotídeo.

Sintomatología

Los paragangliomas de la zona ORL poseen una expresión clínica esencialmente vinculada con su topografía.

Paragangliomas carotídeos [39, 43, 71]

Son los más frecuentes y los signos clínicos son a menudo pobres. Se presentan generalmente en forma de una tumefacción mediocervical, de consistencia firme o elástica, bien limitada, no adherente a los planos superficiales, falsamente pulsátil (transmite los latidos de los vasos), no expansiva; se puede a veces notar un soplido sistólico en la auscultación o un retorno en salto del tumor después de compresión carotídea. El tiempo de latencia entre el 1er signo y el diagnóstico es variable, de algunos meses a varios años.

Raramente, el tumor se acompaña de signos funcionales, que revelan la compresión de los órganos adyacentes: tos, náuseas, disfonía (compresión del vago), disfagia alta, otalgia, amiotrofia y fasciculaciones de la lengua (compresión del hipogloso mayor), síndrome de Claude Bernard-Horner (compresión de la cadena simpática), neuralgia (lesión del plexo cervical), cefaleas (lesión de la vena yugular interna), hiper-reactividad sinusal con manifestaciones reflejas sincopales.

Paragangliomas del vago [35, 43]

Representan el 2,5 % del conjunto de los paragangliomas, se desarrollan ya sea en el interior del nervio entre los axones, muy a menudo en el polo inferior del ganglio plexiforme, o bien hacia afuera del nervio, en el tejido celular que lo rodea. La sintomatología es similar a la de los paragangliomas carotídeos cuando están en situación baja, y a la de los tumores parafaríngeos cuando están en situación alta.

Se trata de una tumefacción laterocervical o parafaríngea. Algunos paragangliomas cervicales, los del vago, dan lugar muy a menudo a manifestaciones neurológicas.

Los signos funcionales producidos por la lesión del vago son los más frecuentes: disfonía de tipo voz bitonal, disfagia por atonía esogástrica, parestesias faríngeas, quintas de tos, síncopes.

Pueden aparecer manifestaciones neurológicas por compresión (X, XI, XII, simpático cervical). La extensión intracraneal es rara; existe entonces un síndrome del agujero rasgado posterior.

Paragangliomas yugulotimpánicos extendidos a la región cervical [43]

La extensión cervical de los paragangliomas yugulotimpánicos es rara y sólo se ve después de varios años de evolución. (Portmann, en una serie de 45 casos, encuentra una exteriorización cervical en el 11,5 % de los casos [54].) El tumor invade la región cervical a través de la cortical mastoidea o siguiendo la vena yugular interna.

EVOLUCIÓN [47]

Los paragangliomas evolucionan hacia la extensión tumoral progresiva, generalmente muy lenta. Se hace por desplazamiento de los tejidos; la infiltración de los órganos adyacentes es excepcional.

Sin tratamiento, estos tumores evolucionan generalmente en varios años, con instauración progresiva de signos de compresión de las estructuras vecinas.

En la evolución de los casos tratados predomina el problema de las recidivas; su frecuencia es variable según la localización del tumor, esencialmente se deben a una exéresis incompleta.

Los paragangliomas son a menudo benignos, pero existen formas malignas, de identificación histológica difícil. Las metástasis son ganglionares y viscerales a nivel pulmonar, óseo, hepático y cerebral. Los paragangliomas del vago tendrían el potencial degenerativo más elevado.

EXÁMENES COMPLEMENTARIOS [28, 60]

Punción con aguja

Elimina algunas lesiones quísticas.

Biopsia

Está contraindicada, pues es peligrosa en razón del riesgo hemorrágico. Hace que el acto quirúrgico posterior sea más difícil, en razón de la fibrosis residual.

Diagnóstico por imágenes

Ecografía cervical

Afirma la naturaleza sólida del tumor (eliminando así las formaciones quísticas) y visualiza su localización con respecto a los grandes vasos del cuello.

Tomografía computarizada (TC)

Aprecia la importancia de la masa, su lugar, sus límites, su extensión con respecto a la base del cráneo (el tumor puede subir en alforja a través del agujero rasgado posterior) y su carácter vascular después de inyección del medio de contraste (*blush* muy neto durante la inyección).

Resonancia magnética (RM)

Permite a veces apreciar mejor los límites y las relaciones del tumor con los órganos adyacentes, en particular con la base del cráneo.

Arteriografía carotídea bilateral [13, 39, 43, 71, 72]

Permite, junto con una serie de argumentos clínicos, hacer un diagnóstico con una certeza casi absoluta. Debe ser siempre bilateral para detectar las localizaciones múltiples.

- *Técnica*

La arteriografía debe ser hiperselectiva y explorar las dos arterias faríngeas ascendentes (que son un vaso nutriente permanente). Desde que el tumor es visualizado, todos los pedículos están infectados; la exploración es completa cuando se puede establecer una corona de tejido sano alrededor del tumor.

- *Resultados*

Es a veces difícil diferenciar una localización carotídea de una localización vagal.

— El paraganglioma carotídeo da típicamente una imagen en copos difusa, visible en el tiempo arterial, persistente en el

tiempo venoso, con una neovascularización tumoral en forma de ramo de pedículos arteriales patológicos. Por su situación intercarotídea, provoca una separación de la bifurcación carotídea con un aspecto en lira característico, y un desplazamiento global de la bifurcación, muy a menudo hacia adentro.

— El paraganglioma del vago da la misma imagen, pero las carótidas interna y externa son desplazadas hacia delante, sin aspecto de separación de la bifurcación. Por otra parte, se sitúa a un nivel más elevado que el paraganglioma del corpúsculo carotídeo.

• *Diagnóstico diferencial*

— Aneurismas carotídeos: las arterias carótidas interna y externa no son visibles, mientras que lo son a menudo en los paragangliomas, incluso en caso de inclusión en el tumor.

— Simpatomas malignos.

— Schwannomas.

— Tumores nerviosos benignos.

Estos 3 tipos de tumor pueden desplazar el eje carotídeo, pero no son opacificados pues no son vasculares.

• *Arteriografía y tratamiento quirúrgico*

El conocimiento de los pedículos del tumor puede facilitar el acto quirúrgico. Para algunos, no existen pedículos principales cuyo acceso y hemostasia facilitarían el acto quirúrgico.

La búsqueda de signos de invasión de la pared arterial, sobre todo en los paragangliomas del corpúsculo carotídeo, es importante, pues deja sospechar la aparición de dificultades de exéresis quirúrgica. La invasión de la íntima se traduce por un aspecto irregular o encogido de la luz vascular, pero estas imágenes pueden deberse a un artefacto.

La búsqueda del límite superior del tumor: la arteriografía permite comprobar la existencia de un espacio entre el polo superior del tumor y la base del cráneo; en caso de que exista alguna duda, resulta necesario completar el análisis por una TC del agujero rasgado posterior y de la fosa posterior.

La búsqueda de la permeabilidad del polígono de Willis (pruebas de compresión) no permite afirmar una suplencia suficiente, pero da una cierta comodidad en caso de necesidad de pinzamiento carotídeo con reparación vascular.

• *Problema de la embolización*

Debe respetar reglas muy estrictas. Es preconizada por algunos (Lasjaunias [39]), pero la mayoría de los autores no la realiza puesto que:

— los vasos tumorales están muy cerca de la bifurcación, y existe un riesgo de aspiración de los émbolos a contracorriente en la carótida interna;

— no existen pedículos distales al tumor;

— parecería que la embolización preoperatoria provoca dificultades de disección arterial, obligando a practicar un mayor número de sacrificios de la arteria carótida interna con by-pass carotídeo.

En los paragangliomas yugulotimpánicos, es no obstante una ayuda fundamental, pues disminuye el volumen del tumor y el sangrado preoperatorio.

EXÁMENES DE LABORATORIO [43]

Debe investigarse sistemáticamente el carácter secretante del tumor para prevenir los riesgos de la liberación masiva de aminas presoras. En teoría, se deberían hacer determinaciones sanguíneas y urinarias, pre y postoperatorias, así como determinaciones a nivel del tejido tumoral.

En la práctica, se realizan determinaciones de las catecolaminas y de sus derivados metoxilados en 24 horas. Ante una crisis de hipertensión arterial, resulta necesario determinar estos derivados durante las 3 horas que siguen a la crisis.

ESTUDIO GENERAL [58, 72]

Los paragangliomas pertenecen al amplio grupo de las neurocristopatías; resulta necesario investigar sistemáticamente al descubrir un paraganglioma, la existencia de un apudoma asociado (sobre todo en el niño, pues existe una mayor frecuencia de multicentricidad). Es necesario practicar:

— un estudio somático completo (incluyendo un examen tiroideo);

— una gammagrafía con MIBG (meta-iodo-bencil-guanidina: marcador específico de los apudomas);

— una TC de las suprarrenales y del páncreas.

Es también necesario practicar una encuesta familiar para detectar los casos familiares.

TRATAMIENTO

■ *Cirugía* [13, 16, 19, 28, 34, 43, 56, 60, 71, 72, 79]

Indicaciones, técnica

El tratamiento de los paragangliomas cervicales es quirúrgico; otros medios terapéuticos pueden indicarse en caso de contraindicación quirúrgica. En lo que concierne a los paragangliomas yugulotimpánicos, las indicaciones quirúrgicas son más restringidas, pues la exéresis de tumores voluminosos extendidos a la región cervical a menudo no es posible de manera completa.

La vía de acceso es una cervicotomía lateral que permita controlar, desde un principio, los 3 pedículos carotídeos. Es necesario entonces reconocer y disecar los diferentes elementos del compartimento anterolateral del cuello: vena yugular interna, nervio vago, nervio hipogloso mayor.

— *Para los paragangliomas carotídeos*, la disección debe ser realizada en el plano subadventicial, con ligadura de los pedículos de vascularización del tumor. Esta disección sub-adventicial es a veces imposible y por ello la necesidad de preparar sistemáticamente una zona de extracción venosa safena interna para un reemplazo carotídeo interno con by-pass terminoterminal. A veces, en razón al exceso de longitud creado por la extensión tumoral, puede efectuarse una anastomosis carotídea terminoterminal sin tracción.

Según el grado de disecabilidad del tumor con respecto al eje carotídeo, Shamblin ha establecido una clasificación en 3 grupos [60]:

— *Grupo I (26 %)*: tumores de pequeño tamaño, poco adheridos, de exéresis fácil.

— *Grupo II (46 %)*: tumores más importantes, más adheridos, rodeando los vasos, cuya disección puede ser difícil y debe ser realizada en el plano subadventicial.

— *Grupo III (28 %)*: tumores encarcelando los vasos: toda disección es imposible; resulta necesario realizar una resección en bloque del tumor y vasos carotídeos.

Esta cirugía debe ser una cirugía programada, que necesita un buen conocimiento de los imperativos de cirugía vascular. El paraganglioma no debe ser un descubrimiento quirúrgico; si es el caso, resulta preferible diferir la operación.

El descubrimiento peroperatorio de ganglios cuyo estudio histológico extemporáneo confirma la malignidad, así como una biopsia extemporánea del tumor que concluya la existencia de signos de malignidad, deben llevar a practicar un vaciamiento ganglionar cervical.

— *Para los paragangliomas del vago*, resulta imposible liberar el X, que será cortado desde un principio por debajo del polo inferior del tumor. El tumor será luego disecado de abajo arriba.

Límites del tratamiento quirúrgico

Si la mayoría de los autores adopta actualmente una actitud quirúrgica, resulta necesario, no obstante, insistir sobre algunos puntos:

— el tratamiento quirúrgico puede presentar un peligro cierto en las formas múltiples o bilaterales;

— la cirugía debe ser discutida en las grandes lesiones en pacientes ancianos, en las formas bilaterales cuando existe una parálisis recurrencial del lado ya operado;

— la extensión hacia arriba del tumor, en contacto con la base del cráneo, puede impedir el reestablecimiento de la continuidad arterial;

— la no revascularización por el eje vascular contralateral puede ser causa de secuelas neurológicas graves.

Secuelas del tratamiento quirúrgico

Son esencialmente secuelas neurológicas:

— secuelas neurológicas centrales de tipo hemiplejía después de un acto vascular sobre el trípode carotídeo. Para algunos, los captadores de presión intraarterial son indispensables ya que permiten en todo momento controlar la presión residual en la arteria carótida interna, por debajo de un pinzamiento;

— parálisis de los nervios craneales (X, XII), sobre todo frecuentes después de la exéresis de los paragangliomas del vago.

■ *Radioterapia* [13, 30, 43]

Paragangliomas carotídeos y vagales

No tiene efecto celular tumoral demostrado. Para algunos, permite frenar la evolución de estos tumores, pero en ningún caso esterilizarlos.

La radioterapia puede ser utilizada:

— en los tumores inextirpables;

— en los tumores extensos, con el objeto de evitar una cirugía compleja o en un contexto que lleva a rechazar la cirugía;

— en el postoperatorio, cuando la exéresis ha sido incompleta;

— cuando existen signos de malignidad o en caso de recidiva maligna con un objetivo paliativo.

Paragangliomas yugulotimpánicos

El papel de la radioterapia es más importante que en otros paragangliomas, sobre todo en las formas extensas. Fuera de las indicaciones citadas precedentemente, algunos la preconizan en el preoperatorio de los tumores extensos para facilitar la exéresis quirúrgica.

■ *Abstención terapéutica* [74]

Puede discutirse en algunos casos, a condición de un seguimiento clínico regular, en las personas de edad avanzada, para tumores poco evolutivos.

Tumores nerviosos que no se localizan habitualmente en el cuello

Se trata esencialmente de meningiomas, tumores cuya localización cervical es excepcional [14, 40, 41, 49, 68].

Tres mecanismos fisiopatológicos pueden señalarse:

— extensión directa de una lesión intracraneal;

— desarrollo primario de células subaracnoideas de la vaina de un nervio;

— desarrollo primario a partir de remanentes aracnoideos cervicales: es la teoría embrionaria.

Estos tumores aparecen esencialmente en la mujer con una proporción de 3/1. Se trata de tumores hormonodependientes, para los cuales se han puesto en evidencia receptores de estrógenos y progesterona. Un tratamiento hormonal está en curso de evaluación.

Estos tumores se localizan esencialmente en los espacios parafaríngeos y su pronóstico es variable. Ningún criterio histológico permite distinguir los meningiomas de evolución lenta, de los meningiomas de evolución rápida.

En TC, estas lesiones aparecen hipodensas y se vuelven hiperdensas durante la inyección de un agente de contraste; estos tumores son inhomogéneos y a veces presentan calcificaciones.

En RM, el tumor es iso o hipo intenso en T1, e hiperintenso en T2. La inyección de gadolinio da una hiperseñal.

La arteriografía confirma el carácter vascular de estos tumores y muestra un *blush* limitado. Se indica a menudo una embolización preoperatoria.

El tratamiento de estos meningiomas cervicales es quirúrgico. Los meningiomas pueden ser múltiples (meningiomatosis) o asociados a otros tumores intracraneales en el caso de una neurofibromatosis de von Recklinghausen de tipo 2.

Cualquier referencia a este artículo debe incluir la mención del artículo original: Pessey JJ, Serrano E et Percodani J. Tumeurs nerveuses du cou. Encycl Méd Chir (Editions Scientifiques et Médicales Elsevier SAS, Paris, tous droits réservés), Oto-rhino-laryngologie, 20-875-C-10, 1994, 8 p.

Bibliografía

[1] **ABRAMOWITZ J, DION JE, JENSEN ME et al.** Angiographic diagnosis and management of head and neck schwannomas. Am J Neuroradiol **1991** ; 12 : 977-984

[2] **ALBRECHT S, KAHN HJ, FROM L.** Palisaded encapsulated neuroma : an immunohistochemical study. Mod Pathol **1989** ; 2 : 403-406

[3] **AL-JASSIM AH.** Cervical ganglioneuroblastoma. J Laryngol Otol **1987** ; 101 : 296-301

[4] **BASSO-RICCI S.** Therapy of malignant schwannomas : usefulness of an integrated radiologic. Surgical therapy. J Neurosurg Sci **1989** ; 33 : 253-257

[5] **BAILET JW, ABEMAYOR E, ANDREWS JC, ROWLAND JP, FU YS, DAWSON E.** Malignant nerve sheath tumors of the head and neck : a combined experience from two university hospitals. Laryngoscope **1991** ; 101 : 1044-1049

[6] **CEROFOLINI E, LANDI AD, de SANTIS G, MAIORANA A, CANOSSI G, ROMAGNOLI R.** MR of benign peripheral nerve sheath tumors. J Comput Assist Tomogr **1991** ; 15 : 593-597

[7] **CHLEBOWSK RT, BULL F, IRWIN L, PUGH R, WEINER JM, BATEMAN JR.** Doxorubicin and methotrexate on a weekly schedule in patients with sarcomas. Oncology **1987** ; 44 : 210-213

[8] **COFFIN CM, DEHNER LP.** Peripheral neurogenic tumors of the soft tissues in children and adolescents : a clinicopathologic study of 139 cases. Pediatr Pathol **1989** ; 9 : 387-407

[9] **COFFIN CM, DEHNER LP.** Cellular peripheral neural tumors (neurofibromas) in children and adolescents : a clinicopathological and immunohistochemical study. Pediatr Pathol **1990** ; 10 : 351-361

[10] **COLDWELL DM.** Embolization of paraspinal masses. Cardiovasc Intervent Radiol **1989** ; 12 : 252-254

[11] **COLMENERO C, RIVERST, PATRON M, SIERRA I, GAMALLO C.** Maxillofacial malignant peripheral nerve sheath tumours. J Craniomaxillofac Surg **1991** ; 19 : 40-46

[12] **DEMACHI H, TAKASHIMA T, KADOYA M et al.** MR imaging of spinal neurinomas with pathological correlation. J Comput Assist Tomogr **1990** ; 14 : 250-254

[13] **DENT TL, THOMPSON NW, FRY WJ.** Carotid body tumours. Surgery **1976** ; 80 : 365-372

[14] **DESAULTY A, MOREAU L, VERMERSCH E, APAP E, LANSIAUX V, JOMIN M.** Les schwannomes du cou et de la base du crâne. Cahiers ORL **1991** ; 5 : 225-248

[15] **DIAZ DD, KENNEDY KS, PARKER GS, WHITE VJ.** Schwannoma of the submandibular gland. Head Neck **1991** ; 13 : 239-242

[16] **DICKINSON PH, GRIFFIN SM, GUY AJ, McNEILL IF.** Carotid body tumour : 30 years experience. Br J Surg **1986** ; 73 : 14-16

[17] **DOVER JS, FROM L, LEWIS A.** Palisaded encapsulated neuromas. A clinicopathologic study. Arch Dermatol **1989** ; 125 : 386-389

[18] **GALLI J, ALMADORI G, PALUDETTI G, ROSIGNOLI M, CORINA L, IERACI A.** Plexiform neurofibroma of the cervical portion of the vagus nerve. J Laryngol Otol **1992** ; 106 : 643-648

[19] **GAYLIS H, MIENY CJ.** The incidence of malignancy in carotid body tumours. Br J Surg **1977** ; 64 : 885-889

[20] **GIBBS MK, CARNEY JA, HAYLES AB, TELANDER RL.** Simultaneous adrenal and cervical pheochromocytomas in childhood. Ann Surg **1977** ; 185 : 273-278

[21] **GRAY MH, SMOLLER BR, McNUTT NS, HSU A.** Immunohistochemical demonstration of factor XIIIa expression in neurofibromas. A practical means of differentiating these tumors from neurotized melanocytic nevi and schwannomas. Arch Dermatol **1990** ; 126 : 472-476

[22] **GREEN JD Jr, OLSEN KD, de SANTO LW, SCHEITHAUER BW.** Neoplasms of the vagus nerve. Laryngoscope **1988** ; 98 : 648-654

[23] **GREGG JM.** Studies of traumatic neuralgias in the maxillofacial region : surgical pathology and neural mechanisms. J Oral Maxillofac Surg **1990** ; 48 : 228-237

[24] **GUERRIER Y, PERINGUEY J.** Les tumeurs parapharyngées. Cah ORL **1983** ; 10 : 855-925

[25] **GUERRIER Y, RIU R, LEONARDELLI GB, Le DEN R, PIZZETTI F.** Les tumeurs nerveuses en ORL. Tome 2. Monographies Chauvin-Blache. **1970**

[26] **HALLIDAY AL, SOBEL RA, MARTUZA RL.** Benign spinal nerve sheath tumors : their occurrence sporadically and in neurofibromatosis types 1 and 2. J Neurosurg **1991** ; 74 : 248-253

[27] **HAYASHI K, TAKAHASHI K, SONOBE H, OHTSUKI Y, TAGUCHI K.** The distribution of alpha and beta subunits of S-100 protein in malignant schwannomas arising from neurofibromatosis of von Recklinghausen's disease. Virchows Arch **1987** ; 411 : 515-521

[28] **HODGE KM, BYERS RM, PETERS LJ.** Paragangliomas of the head and neck. Arch Otolaryngol Head Neck Surg **1988** ; 114 : 872-877

[29] **HOFFMANN DF, EVERTS EC, SMITH JD, KYRIAKOPOULOS DD, KESSLER S.** Malignant nerve sheath tumors of the head and neck. Otolaryngol Head Neck Surg **1988** ; 99 : 309-314

[30] **HIROSE T, SANO T, HIZAWA K.** Heterogeneity of malignant schwannomas. Ultrastruct Pathol **1988** ; 12 : 107-116

[31] **HUSSAIN SS, WATSON MG, PAHOR AL.** Neurilemmoma of the vagus nerve in the neck. Ear Nose Throat J **1989** ; 68 : 52-56

[32] **JAHRSDOERFER RA, BENJAMIN RS.** Chemotherapy of bilateral acoustic neuromas. Otolaryngol Head Neck Surg **1988** ; 98 : 273-282

[33] **JOHNSON MD, GLICK AD, DAVIS BW.** Immunohistochemical evaluation of Leu-7, myelin basic-protein, S100-protein, glial-fibrillary acidic-protein, and LN3 immunoreactivity in nerve sheath tumors and sarcomas. Arch Pathol Lab Med **1988** ; 112 : 155-160

[34] **KEATING JF, MILLER GA, KEAVENY TV.** Carotid body tumours : report of six cases and a review of management. JR Coll Surg Edinb (Scotland) **1990** ; 35 : 172-174

[35] **KISSEL P, FLOQUET J, ANDRE JM, PICARD L, FRISCH R.** Les chémodectomes du vague. Hypothèses pathogéniques à partir d'une revue de cent cas. Rev Neurol Paris **1976** ; 132 : 391-404

[36] **KITANO Y, OKAMOTO E, SAITO K, OKANO Y.** Effects of several growth factors on cultured neurofibroma cells. J Dermatol Sci **1992** ; 3 : 137-144

[37] **KUMAR PV.** Fine needle aspiration cytologic diagnosis of ganglioneuroblastoma. Acta Cytol **1987** ; 31 : 583-586

[38] **LACK EE, CUBILLA AL, WOODRUFF JM, FARR HW.** Paragangliomas of the head and neck region. A clinical study of 69 patients. Cancer **1977** ; 39 : 397

[39] **LASJAUNIAS P.** Paragangliomes branchiaux. Mise au point et revue de 37 cas angiographiés et embolisés entre 1977 et 1983. JF ORL **1985** ; 34 : 7-26

[40] **LEIGHTON SE, REES GL, McDONALD B, ALUN-JONES T.** Metastatic meningioma in the neck. J Laryngol Otol **1991** ; 105 : 229-231

[41] **LEROUX-ROBERT J.** Tumeurs nerveuses ORL et cervicofaciales. Actualités de carcinologie cervicofaciale. Masson. Paris. **1977** ; 216 p

[42] **LEROUX-ROBERT J, de BRUX J.** Histopathologie ORL et cervicofaciale. Masson. Paris. **1976** ; 400 p

[43] **LEROUX-ROBERT J, PECH A.** Actualités de carcinologie cervicofaciale. Les chémodectomes cervicocéphaliques. XVIe Congrès de la Société Française de Carcinologie cervicofaciale. Masson. Paris. **1984** ; 192 p

[44] **LESSER TH, JANZER RC, KLEIHNES P, FISCH U.** Clinical growth rate of acoustic neuromas : correlation with the growth fraction as defined by the monoclonal Ki-67. Skull Base Surg **1991** ; 1 : 11-15

[45] **LUSK MD, KLINE DG, GARCIA CA.** Tumors of the brachial plexus. Neurosurgery **1987** ; 21 : 439-453

[46] **MARTINEZ-MADRIGAL F, BOSQ J, MICHEAU C, NIVET P, LUBOINSKI B.** Paragangliomas of the head and neck. Immunohistochemical analysis of 16 cases in comparison with neuroendocrine carcinomas. Pathol Res Pract **1991** ; 187 : 814-823

[47] **MERINO MJ, Li VOLSI VA.** Malignant carotid body tumors : report of two cases and review of the literature. Cancer **1981** ; 47 : 1403-1414

[48] **MONDIE JM, CHAMPROUX T, GOUDOT P, DECHELOTTE P, GDOURA A, PERI G.** Paragangliome vagal. A propos de deux cas. Revue de la littérature. Rev Stomatol Chir Maxillofac **1988** ; 6 : 342-347

[49] **NICHOLS RD, KNIGHTON RS, CHASON JL, STRONG DD.** Meningioma in the parotid region. Laryngoscope **1987** ; 97 : 693-696

[50] **PARK CS, SUH KW, KIM CK.** Neurilemmomas of the cervical vagus nerve. Head Neck **1991** ; 13 : 439-441

[51] **PEARSE AG.** The diffuse neuroendocrine system and the APUD concept : related « endocrine » peptide in brain, intestine, pituitary placenta and anuran cutaneous glands. Med Biol **1977** ; 55 : 115-125

[52] **PESZKOWSKI MJ, LARSSON A.** Extraosseous and intraosseous oral traumatic neuromas and their association with tooth extraction. J Oral Maxillofac Surg **1990** ; 48 : 963-967

[53] **PIQUET JJ, DESAULTY A, PILLAERT JM, DECROIX G.** Les tumeurs latéropharyngées (à propos de 25 cas). JF ORL **1971** ; 20 : 653-664

[54] **PORTMANN M, BEBEAR JP, FRANCOIS JH.** Notre expérience des tumeurs glomiques tympano-jugulaires. In : Les chémodectomes cervico-céphaliques. Actualités en carcinologie cervicofaciale. Masson. Paris. **1984** ; pp 131-134

[55] **RASBRIDGE SA, BROWSE NL, TIGHE JR, FLETCHER CD.** Malignant nerve sheath tumour arising in a benign ancient schwannoma. Histopathology **1989** ; 14 : 525-528

[56] **REYT E, GUIDICELLI H, MOURET P, TIXIER C, JUNIEN-LAVILLAUROY C.** Paragangliomes branchiomériques cervicaux. A propos de 21 cas. Ann Otolaryngol Paris **1992** ; 109 : 240-244

[57] **SALDANA MJ, SALEM LE, TRAVEZAN R.** High altitude hypoxia and chemodectomas. Hum Pathol **1973** ; 4 : 251-263

[58] **SANTINI J, BATT M, DASSONVILLE O et coll.** Paragangliomes de la tête et du cou. Formes familiales. Ann Otolaryngol Paris **1989** ; 106 : 589-592

[59] **SCHMITT FC, BACCHI CE.** S-100 protein : is it useful as a tumor marker in diagnostic immunocytochemistry ? Histopathology **1989** ; 15 : 281-288

[60] **SHAMBLIN WR, de MINE WH, SHEPS SG, HARRISON EG.** Carotid body tumour. Clinicopathological analysis of ninety cases. Am J Surg **1971** ; 122 : 732-739

[61] **SHARMA BS, BANERJEE AK, KAK VK.** Malignant schwannoma of brachial plexus presenting as spinal cord compression. Neurochirurgia (Stuttg) **1989** ; 32 : 189-191

[62] **SHEELA S, RICCARDI VM, RATNER N.** Angiogenic and invasive properties of neurofibroma Schwann cells. J Cell Biol **1990** ; 111 : 645-653

[63] **SKUSE GR, KOSCIOLEK BA, ROWLEY PT.** The neurofibroma in von Recklinghausen neurofibromatosis has a unicellular origin. Am J Hum Genet **1991** ; 49 : 600-607

[64] **SNEIGE N, BATSAKIS JG.** Primary tumors of the facial (extracranial) nerve. Ann Otol Rhinol Laryngol **1991** ; 100 : 604-606

[65] **SNYDERMAN C, MAY M, BERMAN MA, CURTIN HD.** Facial paralysis : traumatic neuromas vs. facial nerve neoplasms. Otolaryngol Head Neck Surg **1988** ; 98 : 53-59

[66] **STANTON C, PERENTES E, COLLINS VP, RUBINSTEIN LJ.** GFA protein reactivity in nerve sheath tumors : a polyvalent and monoclonal antibody study. J Neuropathol Exp Neurol **1987** ; 46 : 634-643

[67] **SUH JS, ABENOZA P, GALLOWAY HR, EVERSON LI, GRIFFITHS HJ.** Peripheral (extracranial) nerve tumors : correlation of MR imaging and histologic findings. Radiology **1992** ; 183 : 341-346

[68] **TAMPIERI D, POKRUPA R, MELANSON D, ETHIER R.** Primary ectopic meningioma of the neck : MR features. J Comput Assist Tomogr **1987** ; 11 : 1054-1056

[69] **TANDON DA, BAHADUR S, MISRA NK, DEKA RC, KAPILA K.** Parapharyngeal neurofibromas. J Laryngol Otol **1992** ; 106 : 243-246

[70] **THEAKER JM, GATTER KC, PUDDLE J.** Epithelial membrane antigen expression by the perineurium of peripheral nerve and in peripheral nerve tumours. Histopathology **1988** ; 13 : 171-179

[71] **THOMASSIN JM, ZANARET M, INEDJIAN JM, CANALE H, CANNONI M, PECH A.** Les paragangliomes latéraux cervicaux. Rev Laryngol **1989** ; 110 : 213-217

[72] **THOMPSON JW, COHEN SR.** Management of bilateral carotid body tumors and a glomus jugulare tumor in a child. Int J Pediatr Otorhinolaryngol **1989** ; 17 : 75-87

[73] **TROTOUX J, LACCOURREYE O.** Tumeurs parapharyngées. **Encycl Méd Chir** (Paris-France). ORL. 20605 C[10], **1992** ; 9 p

[74] **Van der MEY AG, FRIJNS JH, CORNELISSE CJ et al.** Does intervention improve the natural course of glomus tumors ? A series of 108 patients seen in a 32-year period. Ann Otorhinolaryngol United States **1992** ; 101 : 635-642

[75] **Van DIJKE CF, Van WAES PF.** Head and neck tumors, MRI versus CT : a technology assessment pilot study. Eur J Radiol **1992** ; 14 : 235-239

[76] **VARMA DG, MOULOPOULOS A, SARA AS et al.** MR imaging of extracranial nerve sheath tumors. J Comput Assist Tomogr **1992** ; 16 : 448-453

[77] **VINORES SA, HERMAN MM, RUBINSTEIN LJ.** Localization of neuron-specific (gamma gamma) enolase in proliferating (supportive and neoplastic) Schwann cells. An immunohisto- and electron-immunocyto-chemical study of ganglioneuroblastoma and schwannomas. Histochem J **1987** ; 19 : 438-448

[78] **WHITE W, SHIU MH, ROSENBLUM MK, ERLANDSON RA, WOODRUFF JM.** Cellular schwannoma. A clinicopathologic study of 57 patients and 58 tumors. Cancer **1990** ; 66 : 1266-1275

[79] **WILLIAMS MD, PHILLIPS MJ, NELSON WR, RAINER WG.** Carotid body tumor. Arch Surg United States **1992** ; 127 : 963-967

[80] **YASUDA T, SOBUE G, ITO T et al.** Human peripheral nerve sheath neoplasm : expression of Schwann cell-related markers and their relation to malignant transformation. Muscle Nerve **1991** ; 14 : 812-819

[81] **YASUDA T, SOBUE G, MITSUMA T, TAKAHASHI A, HASHIZUME Y.** Nerve growth factor receptor immunoreactivity in human benign peripheral nerve sheath tumor. Acta Neuropathol (Berl) **1989** ; 77 : 591-598